

Интерфейс РИС «iRIS»

Врач-рентгенолог

Заявки на описание

iris ЭКСПЕРТ (2) **Панель поиска** X Q (3) (4) Мария Никулина Рентгенолог

Заявки на описание

- АНАТОМИЧЕСКИЙ АТЛАС
- КОНСУЛЬТАЦИИ
- ШАБЛОНЫ
- ЗАЯВКИ НА СМЕНУ >
- ПАТОЛОГИИ
- СТАТИСТИКА >
- Разделы (1)**

ЗЯЯВКИ НА ОПИСАНИЕ **Рабочая панель раздела (5)** [Архив](#) [Фильтр](#)

ID PACS	Дата	Область исследования	Центр	Описание	
700_tul	11 нояб. 2022, 19:00	МРТ головного мозга (Нейродегенерация, исключение болезни Альцгеймера) [1]	клиника	Шкодин Р. 01.11.2022, 17:04	! 📎 ⋮
Не указан	11 нояб. 2022, 19:00	МРТ головного мозга (Нейродегенерация, исключение болезни Альцгеймера) [1]	клиника	Шкодин Р. 11.11.2022, 16:56	! 📎 ⋮
33303331_tul	11 нояб. 2022, 08:50	Внутривенное введение лекарственных препаратов/Дополнительное болюсное контрастное усиление (100 мл) [1]	клиника	Руднева Е. 11.11.2022, 16:42	! 📎 ⋮
2220222_tul	11 нояб. 2022, 08:35	Магнитно-резонансная томография суставов (один сустав) с контрастированием/плечевой сустав [2]	клиника	Палецкая1 М.М. 14.11.2022, 02:38	📎 ⋮
1110111_tul	11 нояб. 2022, 08:00	Магнитно-резонансная томография головного мозга с контрастированием [2]	клиника	Никулина М.А. 15.11.2022, 11:49	📎 ⋮
00600_tul	01 нояб. 2022, 17:45	Магнитно-резонансная томография головного мозга с контрастированием [2]	клиника		📎 📄 ⋮

Настройки PACS (7) Руководство пользователя

Чат (6)

Выбор шаблонов для создания описания

1- Умные шаблоны

2- Структурированные шаблоны

Создание описания X

Умные шаблоны **1**

Сосуды

Позвоночник

Суставы

Голова

Малый таз

Живот

Мягкие ткани

Голова **2**

Живот

Малый таз


Молочные железы

Мягкие ткани

Позвоночник

Сосуды

Средостение



Умные шаблоны

Описание

Турецкое седло	Турецкое седло обычной формы, размеры его не увеличены, дно и стенки имеют р
Гипофиз	Гипофиз расположен интраселлярно, размерами: фронтальный – %%размер1 см вертикальный – %%размер3 см. Верхний контур гипофиза [ровный] +. Стру исследования однородная. Дифференцировка и объемные соотношения адено- и Воронка гипофиза расположена симметрично, расстояние от верхнего контура гип линии %%размер4 см; справа %%размер5 см; слева %%размер6 см. Зрительная область не изменены. Хиасма в размерах не увеличена, правые и левые ее отдельные внутренних сонных артерий без особенностей. При проведении внутривенного ди очагов патологического накопления КВ гипофизом не выявлено.
аселлярная цистерна	Супраселлярная цистерна не изменена.
и зрительные нервы	
отделы височных долей	Медиобазальные отделы височных долей не изменены.
Пещеристые синусы	Пещеристые синусы без особенностей.

имеют ровные и четкие контуры.

расположен в [правых] + отделах [задней] + формы, с четкими, [распространение] распространением [фтообразно обхвачен на 1/3] +. Просвет [м, смещена объемным образованием] [воронка], толщиной до %%размер3 см. [ий] - %%размер4 см; максимальный [отделяется интенсивное диффузное,] [ства вышеописанным объемным]

ельно ровными, четкими контурами, т. После в/в контрастного усиления

Найти

Норма

▼ Аномалии и варианты развития

▲ Очаговые образования

▲ Аденома

Макроаденома

Кистозная дегенерация макроаденомы

Микроаденома

▲ Краниофарингиома

▲ Карман Ратке

▲ Апоплексия гипофиза

Негеморрагическая форма

Выпадающие списки в Умных шаблонах

Неизменная ткань гипофиза размерами %%р
- . Нейрогипофиз [дифференцируется] +. Вс
образования: фр [дифференцируется] см; са
%%размер5 см. [не дифференцируется] м уси
породное патологическое накопление контраст

Контроль качества

Контроль качества ✕









Пациент
Новикова Кристина Викторовна

Сбор анамнеза
Собран не полностью ▾

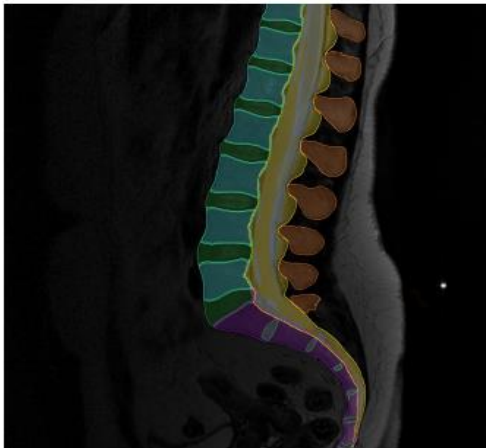
Технические параметры
Снимки в сагиттальных проекциях содержат имеют поля в GRE последовательностях

СОХРАНИТЬ

Отчет искусственного интеллекта

ЗАЯВКИ НА ОПИСАНИЕ				Архив	Фильтр ✕
41045_mont	15 нояб. 2022, 09:50	Магнитно-резонансная томография позвоночника (один отдел)/пояснично-крестцовый отдел [1] Дробышевская Светлана Васильевна	Магнитогорск	 Коваленко Е.А. 15.11.2022, 11:31	  
41044_mont	15 нояб. 2022, 09:20	Магнитно-резонансная холангиопанкреатография [1] Клепикова Валентина Ивановна (история)	Магнитогорск	 Коваленко Е.А. 15.11.2022, 09:01	  

Patient Name	██████████ (27.01.1981)
StudyDate	15.11.2022
AnalysisDate	15.11.2022 12:04
StudyUID	1.3.46.670589.11.8282.5.0.14721.2022



Уровень: L5/S1

экструзия	нет
протрузия	да
выбухание	нет

Получение второго мнения (врач-консультант)

Консультация

Исследование: Магнитно-резонансная ангиография (артерии шеи)

Описывающий врач: Никулина Мария Александровна

Вопрос:

Не уверена по дистрофическим изменениям шейного отдела позвоночника и дорзальным экзостозам. Посмотрите, снимки, пожалуйста



Шолохова О.В.

Снимки посмотрела, описано всё верно.

Сообщение

ДОБАВИТЬ

Заявки на смену

Название клиники	Дата и время планируемой смены	Статус	
Апатиты	10 августа 2022 21:00 - 03:00 (МСК+1)	Ожидает подтверждения	ПОДТВЕРДИТЬ ОТКЛОНИТЬ

Календарь смен врача

× 🔍 Мария Никулина
Рентгенолог

< Ноябрь 2022 >

ПН	ВТ	СР	ЧТ	ПТ	СБ	ВС
31	1	2	3	4	5	6
7	8	9	Апатиты 09:30 - 13:00 (МСК+1)	Апатиты 00:00 - 06:00 (МСК+1)	Апатиты 01:00 - 18:00 (МСК+1)	13
14	Апатиты 01:00 - 18:00 (МСК+1)	16	17	18	19	20
21	22	23	24	25	26	27
28	29	30	1	2	3	4

ЦУЗ
 Смены центров

Фильтр в разделе статистика

Фильтр ✕

Поиск по коду МКБ

Выберите диагноз из списка ▼

по основному заболеванию

по сопутствующему заболеванию

с морфологической верификацией

исследования в динамике

Показать общую статистику МКБ

Услуга
Не выбрано

Доктор
Не выбрано

Клиника
Не выбрано

Даты 📅

ФИЛЬТРОВАТЬ

СПЕРТ

Данные статистики МКБ

СТАТИСТИКА МКБ		Фильтр ✕
Показать общую статистику МКБ		
Даты: 04/07/2022 ~ 31/07/2022		
^ Голова	2	🔗
^ Головной мозг	2	🔗
^ Врожденные мальформации головного мозга	1	🔗
Энцефалоцеле (в.т.ч. менингоэнцефалоцеле, менингоцеле) (Q01)	1	🔗
Микроцефалия (Q02)	0	🔗
Макроцефалия (Q75.3)	0	🔗
Мегалоэнцефалия (Q04.5)	0	🔗
Синдром Денди-Уокера (Q03.1)	0	🔗

ГК ЭКСПЕРТ DICOM-просмотрщик

iris ЭКСПЕРТ | Список исследований | ТОЛЬКО ДЛЯ ИССЛЕДОВАНИЙ | Опции ▾

Панель инструментов | Measurements

Серия | Прокрутка серии | Лупа | Уровни | Переместить | Длина | Примечание | Угол | Сбросить | Видео | Больше ▾ | Разбивка

Панель исследования

SURVEY
s: 101

T2W_mDixon_TSE
s: 201

Область просмотра

15010/015011_lip3_MRT

RFP

ser: 501
img: 1 1/14
60 x 560
oc: 35.68 mm Thick: 4.00 mm

L-S-spine+S-C-Spine+L-S-spine PROSET
Oct 10, 2022 22:43:59

Панель измерения

Zoom: 96%
W: 954 L: 549
Lossless / Uncompressed



Анатомический атлас

Главная страница

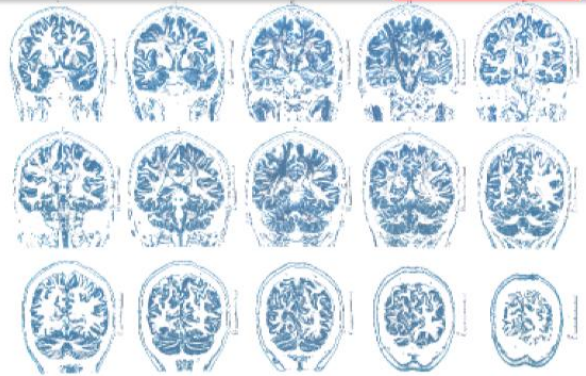


Поиск

личный кабинет

Атлас лучевой анатомии -
интерактивный атлас
анатомии человека

[Перейти](#)



Поиск

Главная / Анатомический атлас

Анатомический атлас

Показать все

Голова




Артерии головного мозга
МРТ



Головной мозг
МРТ



Челюстно-лицевая область
КТ

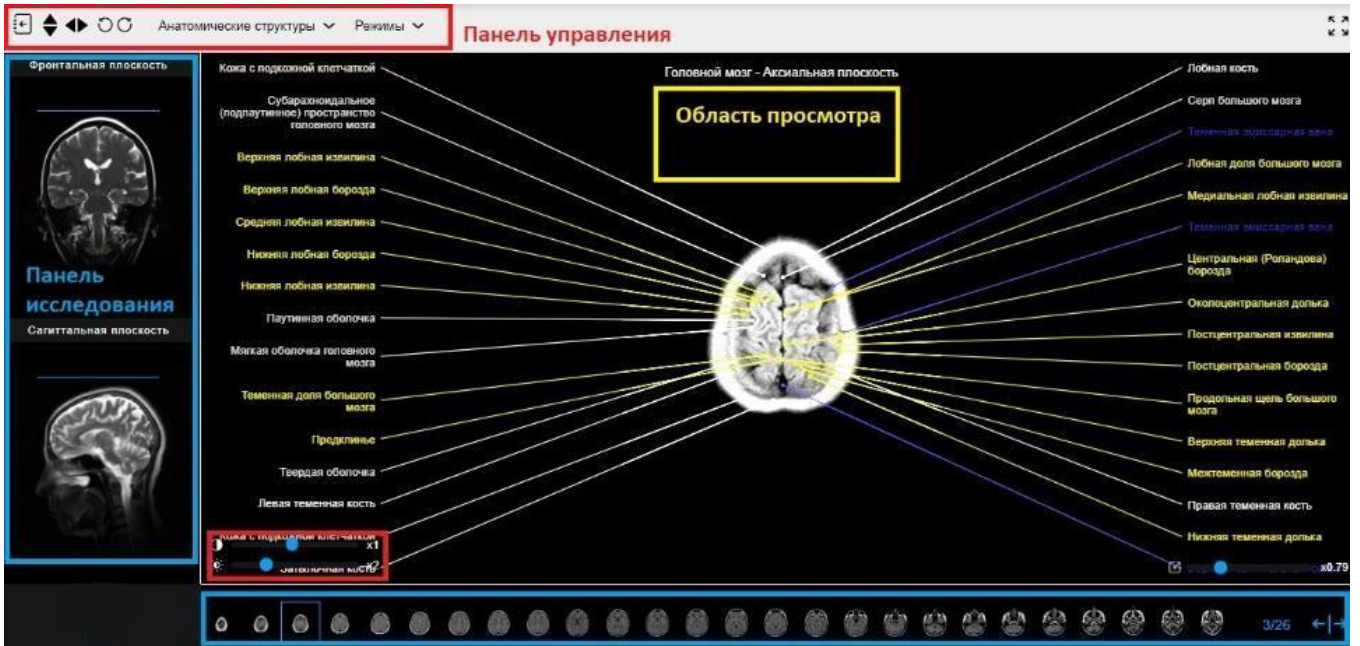


Вены головы
МРТ

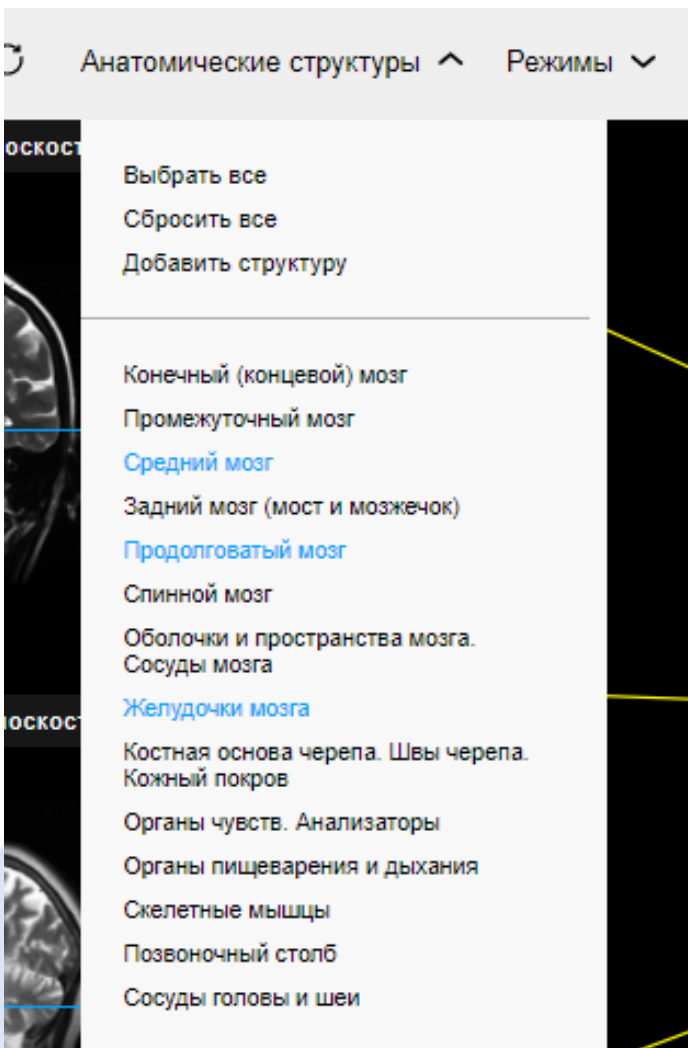


Головной мозг
КТ

Окно просмотра просмотрщик



Выбор области просмотра



Директор клиники

Настройка смен работы клиники

	8	9	10	11	12	13
ВК 2 Ирина Марина Валерьевна 13:00 (МСК)	Воронеж 2 Масленников Павел Евгеньевич 06:00 - 13:00 (МСК)	Воронеж 2 Жигулина Марина Валерьевна 06:00 - 13:00 (МСК)		Воронеж 2 Петушкова Екатерина Владимировна 06:00 - 13:00 (МСК)	Воронеж 2 Золотарева Ольга Анатольевна 07:00 - 15:00 (МСК)	Воронеж 2 Петушкова Екатерина Владимировна 07:00 - 15:00 (МСК)
ВК 2 Иван Александр Олегович 19:00 (МСК)	Воронеж 2 Золотарева Ольга Анатольевна 13:00 - 19:00 (МСК)	Воронеж 2 Захаров Александр Олегович 13:00 - 19:00 (МСК)		Воронеж 2 Золотарева Ольга Анатольевна 13:00 - 19:00 (МСК)		Воронеж 2 Дера Анастасия Ивановна 15:00 - 23:00 (МСК)
ВК 2 Ирина Ольга Анатольевна 02:00 (МСК)	Воронеж 2 Золотарева Ольга Анатольевна 19:00 - 02:00 (МСК)	Воронеж 2 Дера Анастасия Ивановна 19:00 - 02:00 (МСК)		Воронеж 2 Дера Анастасия Ивановна 19:00 - 02:00 (МСК)		
	15	16	17	18	19	20
ВК 2 Ирина Марина Валерьевна 13:00 (МСК)	Воронеж 2 Золотарева Ольга Анатольевна 06:00 - 13:00 (МСК)	Воронеж 2 Жигулина Марина Валерьевна 06:00 - 13:00 (МСК)	Воронеж 2 Захаров Александр Олегович 06:00 - 13:00 (МСК)	Воронеж 2 Золотарева Ольга Анатольевна 06:00 - 13:00 (МСК)	Воронеж 2 Масленников Павел Евгеньевич 07:00 - 15:00 (МСК)	Воронеж 2 Петушкова Екатерина Владимировна 07:00 - 15:00 (МСК)
ВК 2 Ирина Марина Валерьевна 19:00 (МСК)	Воронеж 2 Масленников Павел Евгеньевич 13:00 - 19:00 (МСК)	Воронеж 2 Масленников Павел Евгеньевич 13:00 - 19:00 (МСК)	Воронеж 2 Масленников Павел Евгеньевич 13:00 - 19:00 (МСК)	Воронеж 2 Захаров Александр Олегович 13:00 - 19:00 (МСК)	Воронеж 2 Золотарева Ольга Анатольевна 15:00 - 23:00 (МСК)	Воронеж 2 Золотарева Ольга Анатольевна 15:00 - 23:00 (МСК)
ВК 2 Иван Мария Шотаевна 02:00 (МСК)	Воронеж 2 Кополлин Роман Константинович 19:00 - 02:00 (МСК)	Воронеж 2 Дера Анастасия Ивановна 19:00 - 02:00 (МСК)	Воронеж 2 Масленников Павел Евгеньевич 19:00 - 02:00 (МСК)	Воронеж 2 Кополлин Роман Константинович 19:00 - 02:00 (МСК)		

Смена 1



Смена 2



Смена 3



Создание смены

Создание смены

Модальность
МРТ

Клиника
Апатиты

Дата
10/08/2022

Доктор
Не выбрано

Отправить запрос

Банк заявок

Время

0 1 2 3 4 5 6 7 8 9 10 11 12 13 14 15 16 17 18 19 20 21 22 23 0 1 2 3 4 5 6 7 8

00:00 - 06:00 09:30 - 13:00 23:00 - 03:30 09:00 - 22:00 01:00 - 07:00
22:30 - 07:00 21:00 - 03:00

СОХРАНИТЬ

Контроль качества снимков







КОНТРОЛЬ КАЧЕСТВА

ID PACS	Дата	Область исследования	Оператор	Сбор анамнеза	Технические параметры
	06 окт. 2022, 17:36	MPT головного мозга	Дронова Елизавета Александровна	Собран не полностью	Артефакты движения
	19 авг. 2022, 13:46	MPT органов малого таза (мочевой пузырь с контрастированием)	Дронова Елизавета Александровна	Собран не полностью	
	10 авг. 2022, 13:00	MPT забрюшинного пространства	Дронова Елизавета Александровна	Собран не полностью	
	10 авг. 2022, 14:00	Магнитно-резонансная томография головного мозга, черепа, сосудов головного мозга и шеи	Дронова Елизавета Александровна	Не собран	
	22 июля 2022, 17:30	MPT позвоночника (шейный отдел)	Дронова Елизавета Александровна	Собран не полностью	Не сделаны дополнительные программы
	22 июля 2022, 17:00	MPT головного мозга	Дронова Елизавета Александровна	Собран не полностью	test

Просмотр лидов

ЛИДЫ

Фильтр

ID	Пациент	Телефон	Центр	Описание	Статус	
52982	Иванов Иван Иванович MPT головного мозга	+7(9999999999)444	Владикавказ Клиника Эксперт	 Руднева Е... 11.01.2022, 11:43	Новый	 0
52983	Иванов Александр Александрович MPT позвоночника (шейный отдел)	+7(9999999999)444	Владикавказ Клиника Эксперт	 Блох В.А. 27.07.2022, 16:39	Новый	 0
52986	Телевизионное введение лекарственных препаратов/дополнительное контрастное усиление 20 мл	+7(9999999999)4444	Владивосток 1	 Фёдоров А. 27.04.2022, 18:52	Новый	 0

Фильтр



Центр

Липецк 1



Дата лида

07/10/2022 ~ 07/10/2022



СЕГОДНЯ

ВЧЕРА



ФИО Пациента

Не выбрано

Статус

Новый

Запись

Отказ

Недозвон



ФИЛЬТРОВАТЬ

Просмотр статистики

ИССЛЕДОВАНИЯ

01.06.2022 - 29.10.2022

	Воронеж 2	Воронеж 1	Сочи	Хабаровск 2	«ՄՈՏ ԷԸՍՊԵՐՏ ԱՆՂՐՈՒՄՆԱԿԱՆ ՍՊԸ»	Владикавказ Клиника Эксперт
Исследований с несоблюдением стандартов		0				2
Доля исследований с несоблюдением стандартов		0.0%				100.0%
Среднее время сканирования (мин.)		20.0				20.5
Среднее время ожидания начала описания (мин.)		75.0				85.0
Среднее время						

СТАТИСТИКА СМЕН


01.08.2022 - 31.08.2022

Врач	14.08	15.08	16.08	17.08	18.08	19.08	20.08	21.08	22.08	23.08	24.08
Ашурова Э..											
Блох В.А.					Белгород 09:00- 21:00						
Болховитина Е.И.											
Никулина М.А.					Апатиты 09:00- 21:00	Апатиты 09:00- 21:00					

СТАТИСТИКА

01.09.2022 - 30.09.2022

[Экспорт в xls](#) [Фильтр](#)

Доктор	Смена, МРТ	Смена, УЗ	ЦУЗ	Смена, КТ	Рентген	Внешние
Блох В.А.	0	29	87	10	0	48 
Итого	0	29	87	10	0	48

Оператор томографа

Заявки на описание

ID PACS 1	Дата 2	Область исследования	Центр	Описание	Статус 8
1791071pr	23 нояб. 2022, 12:45	Магнитно-резонансная томография позвоночника (один отдел)/пояснично-крестцовый отдел [1] Горб	Липецк 1 4		Запланировано 9
1791061pr	23 нояб. 2022, 12:15	Магнитно-резонансная томография позвоночника (один отдел)/шейный отдел [1] Нос	Липецк 1		Готов к исследованию 10
1791051pr	23 нояб. 2022, 12:00	Магнитно-резонансная томография головного мозга [1] Нос	Липецк 1		Исследование завершено 11
1791041pr	23 нояб. 2022, 11:30	Магнитно-резонансная томография суставов (один сустав)/плечевой сустав [1] Бат	Липецк 1		Исследование завершено
1791031pr	23 нояб. 2022, 11:00	Магнитно-резонансная томография головного мозга/Исследование на рассеянный склероз с контрастным усилением ОСС	Липецк 1		Исследование завершено
1791021pr	23 нояб. 2022, 10:45	Магнитно-резонансная томография головного мозга [1] ММ	Липецк 1		Исследование завершено
1791011pr	23 нояб. 2022, 10:00	Магнитно-резонансная томография головного мозга/Исследование на рассеянный склероз [2] с контрастным усилением КК	Липецк 1		Исследование завершено
1791001pr	23 нояб. 2022, 09:45	Магнитно-резонансная томография позвоночника (один отдел)/пояснично-крестцовый отдел [1] Ели	Липецк 1	7 Мельникова Л.Э. 23.11.2022 13:27	Выдано описание Чат 12









Статистика исследований

ИССЛЕДОВАНИЯ

01.07.2022 - 14.09.2022

	Белгород
Исследований	11
Исследований с несоблюдением стандартов	1
Доля исследований с несоблюдением стандартов	9.1%

Чат

179282lip	28 нояб. 2022, 09:30	Магнитно-резонансная томография суставов (один сустав)/плечевой сустав [1] Магнитно-резонансная томография плечевого сустава	Липецк 1	 Коробова Е.С. 28.11.2022, 19:21	Исследование завершено	  
179280lip	28 нояб. 2022, 08:00	Магнитно-резонансная томография головного мозга/Исследование на рассеянный склероз [2] с контрастным усилением	Липецк 1	 Коробова Е.С.	Выдано описание	  

Общий чат

Санкт-Петерб...

Липецк 2 пациент с инсультом !!! нужно срочное описание

Еремина Наталья Викторовна, 16 июля 11:55

Добрый день! Петрозаводск смену начал!

Оператор Петрозаводск, 16 июля 15:10

Добрый день! Петрозаводск смену начал!

Оператор Петрозаводск, 17 июля 15:02

Добрый день! Липецк 1 смену начали.

Титова Марина, 18 июля 15:32

Добрый день, коллеги. Нужна помощь в срочном описании исследования. Пациент сейчас в томографе, врача в смене нет. Завтра утром пациент госпитализируется в стационар. 75041/75042/75043_msk3 18 июля 2022, 16:05 Магнитно-резонансная томография головного мозга, артерии и вены. Заранее спасибо.

Нетбай Руслан Викторович, 18 июля 15:56

Липецк 1 смена идет!

Еремина Наталья Викторовна, 08:19

УФА 3 КТ смену начал

Хасенов Тимур Кайратович, 08:22

Введите сообщение

Общий чат

Санкт-Петербург

Воронеж 1 **8**

Липецк 1

Магнитогорск ...

Санкт-Петерб...

Введите сообщение